

## Capítulo 20

# Cirugía percutánea del antepié

M. DE PRADO SERRANO y R. L. RIPOLL PÉREZ DE LOS COBOS

### Introducción

---

El objetivo del tratamiento quirúrgico de las deformidades del pie es corregir todos los elementos patológicos de la enfermedad, así como mantener el pie biomecánicamente funcional. Si queremos ser eficaces en la resolución de las diferentes deformidades presentes, precisaremos de múltiples gestos quirúrgicos que exigirán amplias vías de abordaje siguiendo los postulados de la cirugía tradicional.

La cirugía ortopédica moderna tiende, de un modo evidente, a la utilización de técnicas miniinvasivas o percutáneas que resuelvan o minimicen alguno de los problemas planteados en la cirugía abierta, disminuyendo las posibles complicaciones y mejorando y acortando el proceso de recuperación posquirúrgica.

Dentro de la cirugía ortopédica es evidente que las técnicas percutáneas son un punto de referencia hacia el que se tiende a converger, habiendo sido las técnicas artroscópicas la punta de lanza de estas técnicas miniinvasivas, y habiéndose llegado hoy día a un punto en el que la mayor parte de las intervenciones quirúrgicas intraarticulares de rodilla, tobillo, hombro, etc., se realizan por técnicas percutáneas artroscópicas. Los tratamientos de las hernias de disco y de los síndromes de compresión del nervio mediano en el túnel del carpo son otros de los múltiples ejemplos que podríamos poner de la utilización de técnicas percutáneas en cirugía ortopédica.

La cirugía percutánea del pie, también conocida como cirugía MIS (por las iniciales del inglés *Minimal Incisión Surgery*), es un método quirúrgico que nos permite realizar intervenciones a través de incisiones mínimas sin exposición directa de los planos quirúrgicos, lo que ocasiona un trauma mínimo de los tejidos próximos y que precisa de un control radiológico durante la intervención, para orientarnos en los gestos quirúrgicos a realizar.

Dentro de la cirugía del pie, las técnicas percutáneas no han sido hasta nuestros días prácticamente utilizadas por los cirujanos ortopédicos, no existiendo trabajos publicados a este nivel (revistas en el campo de la cirugía ortopédica y traumatología) salvo las publicadas por Bósch (1) en 1990 y Magnam (6) en 1997.

Estas técnicas de cirugía percutánea del pie son desconocidas por la gran mayoría de los cirujanos ortopédicos, y en aquellos que han tenido información de su existencia, ha despertado habitualmente una inicial desconfianza que nosotros atribuimos a que la mayor parte de los trabajos publicados sobre estas técnicas no cumplen, de un modo evidente, las condiciones que debe tener un trabajo científico para ser aceptado por la comunidad médica. Por el contrario, estas técnicas son muy utilizadas y defendidas por escuelas universitarias de podología (*California College of Podiatric Medicine, San Francisco; Illinois College of Podiatric Medicine; Chicago College of Podiatric Medicine, etc.*) así como por la *Academia Americana de Cirugía Ambulatoria del Pie*.

---

### Instrumental para cirugía percutánea

---

La precisión de los gestos quirúrgicos a realizar en la cirugía percutánea exige que se disponga de un instrumental específico, debiendo evitar el querer adaptar instrumental del que disponemos en nuestro arsenal para cirugía tradicional (abierta), ya que de este modo favoreceremos la aparición de posibles complicaciones asociadas a la dificultad de ejecución de la técnica, secundarias al instrumental adecuado.

Dividiremos el material necesario para la cirugía percutánea del pie en tres apartados:

- Instrumental base.
- Instrumental motorizado.
- Instrumental de control radiológico.

### INSTRUMENTAL BASE

El primer gesto quirúrgico en toda intervención es la vía de abordaje, para la que utilizamos el bisturí. En el caso de la cirugía percutánea las incisiones son mínimas, habitualmente no superarán los 0,5 cm, para las que utilizaremos hojas del tipo Beaver 96 y Beaver 96 MIS, que nos permitirán realizar un corte directo y mínimo para acceder al campo quirúrgico deseado.

El instrumental básico debe contar, por otro lado, con diferentes tipos de raspas y elevadores, tipo DPR (fig. 20-1), con diferentes anchuras y formas, que nos permitirán raspar, despegar y extraer restos óseos a través de las mínimas incisiones practicadas.

En el equipo de cirugía percutánea no deben faltar pinzas de hemostasia de las utilizadas en cirugía de la mano («mosquito»), para con ellas resolver cualquier incidencia, como sangrado excesivo, rotura de fresas durante la realización de la osteotomía, etc. Del mismo modo, serán imprescindibles tijeras y porta agujas para el cierre de las heridas quirúrgicas realizadas.

## INSTRUMENTAL MOTORIZADO

Existe gran variedad de motores que pueden ser utilizados en la cirugía percutánea del pie, tanto eléctricos como de aire comprimido (*Dremel*, *Riter-Ker*, *StrikerRotor*, *Osada-Pedo*, etc.); todos ellos deben disponer de una unidad central con un mando de control de velocidad que nos permita controlar con el pie las revoluciones por minuto deseada para cada acto quirúrgico; de esta unidad central saldrá un cable transmisor del movimiento rotatorio hasta la pieza de mano, que debe tener un tamaño reducido (como un lápiz) que nos permita utilizarla con facilidad y precisión en nuestros actos quirúrgicos, y sobre la que se bloquearán las brocas con movimiento circular, o las sierras de movimiento oscilante; estos terminales deberán esterilizarse en autoclave para así ser utilizados con absoluta libertad en el campo quirúrgico.

Las brocas utilizadas serán de muy diversas formas y longitudes (fig. 20-2), para poder realizar cortes, extracción de cuñas, rebajar superficies sobresalientes de hueso, etc. Las más comunes serán:

a) *Fresas de corte lateral*. Utilizadas para la realización de osteotomías en los metatarsianos o falanges, así como para rebajar exostosis óseas menores. Serán fundamentalmente las fresas *Shannon 44 larga* y *Shannon 44 corta*.

b) *Fresas de raspado fino*. Son las *Cutting Wetge Burs*, utilizadas para extraer hueso de las exostosis más importantes. Ocasionan un trauma mínimo en las partes blandas; igualmente se utilizan para marcar el tamaño de las cuñas óseas al tener forma de cono y poder ser utilizadas también como fresas de corte lateral.

c) *Fresas de rebajado grueso*. Son las llamadas *Profy Burs*, que producen un gran levantamiento de hueso y se utilizan, sobre todo, para extraer las exostosis del hallux valgus por ser muy voluminosos y disponer de una cápsula articular potente que protege al resto de las partes blandas de poder ser lesionadas, ya que la fresa es muy agresiva.

Un aspecto muy importante de los sistemas motorizados se da en el control de la velocidad, ya que si utilizamos velocidades superiores a las 10.000 revoluciones por minuto, según demuestran Hall (4) y White (10), se podrán producir lesiones y




FIGURA 20-1. Raspas tipo DPR para cirugía percutánea.

necrosis óseas. La velocidad ideal para poder trabajar será la mínima que nos permita realizar el gesto deseado sin que se produzca bloqueo de las fresas en el hueso, lo que se puede evitar también efectuando leves movimientos de vaivén en la dirección del corte que queremos realizar. Por otro lado, cuanto menor sea la velocidad, tendremos un mayor control y sensación táctil del gesto quirúrgico deseado, sin practicar osteotomías o exéresis óseas superiores a las deseadas. Una velocidad ideal para este tipo de cirugía será la incluida entre las 1.000 y las 8.000 revoluciones por minuto, ya que nos da un mejor control del corte y a la vez una precisión en los gestos quirúrgicos sin producir lesiones térmicas.

## INSTRUMENTAL DE CONTROL RADIOLÓGICO

Es evidente que al realizar la cirugía percutánea sin control visual directo del campo operatorio, independientemente de la habilidad del cirujano para orientarse, debemos controlar los puntos exactos de realización de las osteotomías o actuaciones sobre el hueso. Para ello se podrán utilizar sistemas de rayos

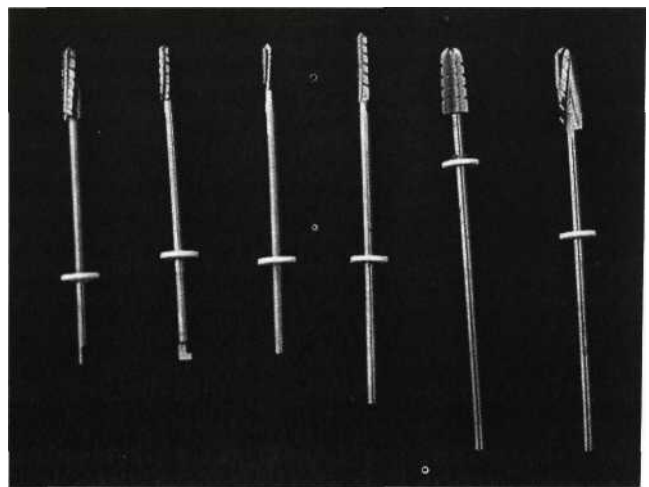


FIGURA 20-2. Juego de fresas utilizado para cirugía percutánea.

convencionales, como los intensificadores de imagen, o bien sistemas como el *Fluoroscán* (fig. 20-3).

Los intensificadores de imagen tienen una irradiación muy reducida con respecto a los sistemas de rayos X estándar, pero sigue siendo muy alta para el cirujano, que debe utilizarlos día a día; por este motivo recomendamos la utilización del *Fluoroscán*, que no está dotado de un intensificador tradicional, sino con una cámara a rayos X que necesitará para su funcionamiento diez veces menos radiación que los intensificadores tradicionales, lo que exige una mínima protección y, además, en su diseño presentan un miniarco que puede ser girado 360° en los tres planos, dando una gran versatilidad y funcionalidad al acto quirúrgico.

---

## Técnica de cirugía percutánea del pie

---

### ANESTESIA

El tipo de anestesia utilizado para la cirugía percutánea del pie será la anestesia local, bien mediante bloqueos nerviosos a nivel del tobillo para toda la cirugía del antepié, o bloqueos digitales para la cirugía de un solo dedo.

La eficacia de un anestésico local no depende sólo de sus características farmacológicas, sino que también lo hace de la proximidad de la solución farmacológica al tronco nervioso.

Para conseguir un buen bloqueo del pie elegimos el tobillo, ya que los troncos nerviosos son muy fácilmente localizables a



FIGURA 20-3. Campo quirúrgico y utilización del Fluoroscán.

este nivel (7), donde podemos palparlos al estar muy subcutáneos, debiendo siempre infiltrar los siguientes troncos:

1. Nervio tibial posterior. Se coloca en el espacio retromaleolar interno, en el llamado túnel del tarso.
2. Nervios peroneos superficial y cutáneo dorsal. De posición variable, debemos anestesiar de un modo subcutáneo toda la cara anterior del tobillo.
3. Nervio sural. Se localiza en el espacio retromaleolar extremo.
4. Nervio peroneo profundo. Se localiza a nivel de la cara anterior de la articulación del tobillo cuando discurre sobre el cuello del astrágalo, inmediatamente por dentro del tendón del extensor común de los dedos y por fuera del extensor largo del hallux.

La eficacia del bloqueo nervioso se puede establecer mediante pinzamientos de la piel y observando la hiperemia relativa por el efecto del fármaco sobre las fibras simpáticas.

### PREPARACIÓN DE LA PIEL Y COLOCACIÓN DE LAS TALLAS

Repetimos una vez más que la cirugía percutánea no puede ser considerada una cirugía menor al realizarse por mínimas incisiones, sino que a través de ellas se podrán realizar técnicas quirúrgicas mayores e incluso muy agresivas; por ello la preparación del paciente y las medidas de esterilidad han de ser extremadas.

Comenzaremos con el rasurado de todo el pie, incluido el tobillo, punto donde se realizará el bloqueo anestésico; el paciente se encuentra en decúbito supino, semisentado, y se ha de realizar el lavado del pie con jabón quirúrgico durante diez minutos, exactamente igual que las manos del cirujano, y posteriormente se colocarán las tallas quirúrgicas estériles que cubrirán hasta el tobillo en el caso de cirugía del retropié, o bien hasta la articulación tarso metatarsiano en caso de cirugía del antepié.

No se colocará torniquete en la raíz del miembro para obtener isquemia local, ya que el sangrado no afecta a la cirugía que se hace sin visión directa y, por otro lado, el sangrado servirá para poder «refrigerar» la hipertermia producida por los instrumentos de corte motorizado, favoreciendo además la limpieza de restos óseos por arrastre desde el punto de la cirugía hasta la entrada de la piel.

---

### Indicaciones generales

---

No toda la cirugía que practicamos en el pie puede realizarse por técnicas MIS, sus indicaciones serán muy precisas y debemos atenernos a ellas si queremos obtener buenos resultados, ya que la cirugía percutánea es un método más en las manos del cirujano y no un fin.

Dividiremos las técnicas que practicamos a través de mínimas incisiones en tres apartados:

- Cirugía de partes blandas.
- Osteotomías y exostosectomías.
- Artrodesis.

## CIRUGÍA DE PARTES BLANDAS

Las indicaciones de este tipo de intervenciones están limitadas, ya que transposiciones, alargamientos de cierta importancia o sutura y reparación de tendones o músculos no podrán ser realizados sin visión directa, siendo intervenciones muy frecuentes en el pie.

Por el contrario, las tenotomías, sobre todo de los tendones flexores y extensores, bien como gesto único o bien como gesto asociado a otras cirugías, así como las capsulotomías son perfectamente realizables por cirugía de mínima incisión, con una gran eficacia y una mínima agresión.

## OSTEOTOMÍAS Y EXOSTOSECTOMÍAS

Son indiscutiblemente las indicaciones en las que encuentra mayor campo de actuación la cirugía percutánea, de hecho, la eliminación de pequeñas exostosis, sobre todo subungueales, fue el origen de este tipo de técnicas.

La sofisticación a la que se ha llegado con los instrumentos motorizados y de control radiológico nos permiten hoy día diseñar todo tipo de osteotomías, sobre todo a nivel del primer metatarsiano (osteotomías distales Reverdin [51, Wilson [11], etc.) osteotomías diafisarias Weber (9) y osteotomías de la base, Toepp (8), pero no sólo a nivel del primer metatarsiano, sino que también pueden ser realizados a nivel de la primera falange, tipo Akin (10) o bien a nivel de las cabezas o de la base de los metatarsianos menores, para el tratamiento de las hiperqueratosis plantares por apoyo anómalo de las cabezas metatarsianas.

En algún caso en el que, bien como secuela de cirugía sobre el primer radio, o de un modo constitucional, tenemos un dedo segundo, por ejemplo, más largo que el primero, se pueden realizar osteotomías de acortamiento con buenos resultados.

## ARTRODESIS

Las indicaciones están muy limitadas, pero es posible, mediante fresas motorizadas, eliminar las superficies cartilaginosas de una articulación y favorecer la fusión de los extremos óseos articulares.

En conclusión, podemos afirmar que la cirugía percutánea del pie es un método muy útil para el tratamiento de gran parte de las deformidades del pie, que ha de ser practicada por cirujanos experimentados y con la que se obtendrán resultados muy satisfactorios (equivalentes a los de la cirugía tradicional) con un

mínimo daño quirúrgico, lo que permite una rápida incorporación del paciente a su vida social y laboral, y una menor incidencia de complicaciones.

---

## Indicaciones específicas

---

### HALLUX VALGUS

Como decíamos en el inicio de este capítulo, el objetivo del tratamiento quirúrgico de las deformidades del pie, en este caso del hallux valgus, es el de corregir todos los elementos patológicos de la deformidad, así como mantener el antepié biomecánicamente funcional.

Salvo en aquellos casos en los que el estado de la articulación metatarsofalángica del primer dedo presente signos de artrosis tan evolucionados que harían inviable su función, en los que estarían indicadas técnicas de resección-artroplastia, consideramos que la indicación adecuada sería la práctica de múltiples osteotomías correctoras que restituyeran la estructura del metatarsiano y de la falange proximal, y no sólo su posición; estas osteotomías se verán acompañadas de gestos quirúrgicos sobre las partes blandas que completarían la obtención de resultados óptimos.

Podríamos valorar la magnitud de la deformidad y los aspectos anatomopatológicos de la misma en función del estudio de diferentes parámetros:

1. Tamaño de la exostosis.
2. Ángulo metatarsofalángico.
3. Ángulo intermetatarsiano.
4. Ángulo articular proximal (PASA o DMAA).
5. ASA.
6. Posición de los sesamoideos.
7. Deformidades asociadas:
  - Metatarsalgias.
  - Dedos en martillo.

No existe ninguna técnica quirúrgica, de las propuestas por los diferentes autores, que por sí sola pueda corregir todos estos elementos patológicos de la deformidad. Es por ello que nosotros proponemos una serie de gestos quirúrgicos, en este caso realizados por técnicas percutáneas, que combinados de diferentes maneras para cada caso específico, nos puedan aportar la mejor corrección posible del hallux valgus.

La técnica quirúrgica para realizar estos gestos que ejecutamos mediante cirugía percutánea es:

1. *Exostosectomía*. Se practica por una incisión de 0,5 mm situada en la cara interna y plantar del primer metatarsiano, inmediatamente por detrás del sesamoideo interno, y por la que introduciremos distintas brocas que nos permitan eliminar la exostosis (figs. 204 y 20-5).

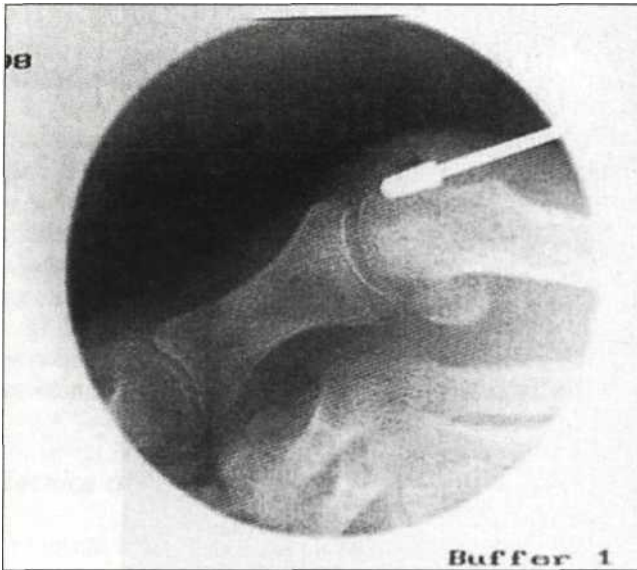


FIGURA 20-4. Imagen radiológica durante la exostosectomía.

2. *Osteotomía distal del primer metatarsiano.* Por la misma incisión por la que hemos realizado la exostosectomía, realizaremos la osteotomía descrita por Isham al modificar la osteotomía de Reverden, con un trazo oblicuo de dorsal-distal a plantar-proximal de 45° aproximadamente y con una cuña interna (fig. 20-6), gesto que realizaremos con una fresa Shannon 44.

3. *Osteotomía proximal del primer metatarsiano.* Por una vía dorsal a nivel de la base del metatarsiano, con una inclinación de 45° con respecto al plano del suelo, y con una dirección de distal dorsal a plantar proximal, practicamos una osteotomía desde la cortical superoexterna hacia la superointerna, respetando una mínima cantidad de esta última cortical y extrayendo una cuña de base externa de mayor o menor amplitud en función del ángulo intermetatarsal que tengamos que corregir.

4. *Tenotomía del abductor y capsulotomía lateral.* A través de una incisión puntual con una hoja Bawer 64 en posición paralela al primer dedo y alojándose sobre la cara interna de la falange, realizamos un giro de 90° hacia externo y movilizándolo en varo el dedo, sentiremos el corte de la inserción del abductor y la cápsula, que será liberada solamente en su porción media inferior, respetando el resto de la misma, con el fin de servir como elemento estabilizador de la cabeza del metatarsiano osteotomizado.

5. *Osteotomía de la base de la primera falange (Akim).* Con una incisión de 0,3 mm en la cara dorsal de la base de la primera falange (inmediatamente por dentro de los tendones extensores) alcanzamos el periostio, donde practicamos la osteotomía con cuña interna, respetando la cortical y siendo completada con osteoclasis.

Finalizados estos gestos quirúrgicos colocaremos un vendaje con ligera hipercorrección y, tras la colocación de un zapato de marcha, autorizaremos la marcha inmediata.

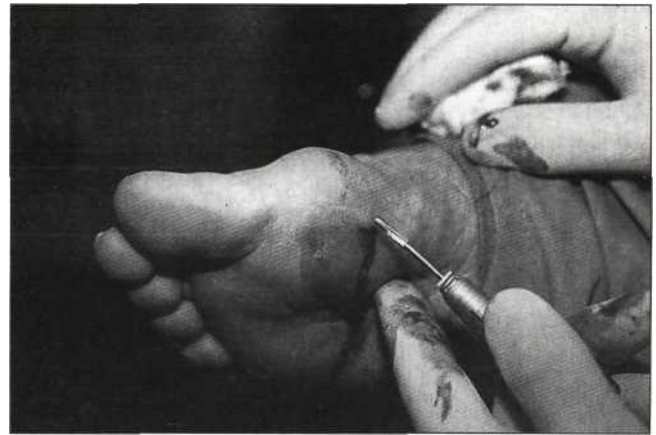

FIGURA 20-5. Campo quirúrgico durante la exostosectomía.

Este vendaje será retirado a los 7 días, colocando un separador entre el primer y segundo dedo y una cincha metatarsiana que mantendremos durante un mes y medio aproximadamente.

Desde 1996 a 1999 se han realizado en nuestro Servicio 1.114 intervenciones de cirugía percutánea del pie, de las cuales 706 han sido de hallux valgus (figs. 20-7 y 20-8); de éstas los 64 casos intervenidos entre junio del 96 y junio del 97, han sido revisadas con un *follow-up* máximo de 38 meses y un mínimo de 24 en los que, aplicando los criterios de Groulier (3), se han obtenido los siguientes resultados:

- Resultados según la valoración del paciente: muy bueno o bueno, el 90 %; y regular o malo, el 10 %.
- Resultados según la valoración del cirujano: muy bueno o bueno, el 80 %; y regular o malo, el 20 %.

Esta diferencia la atribuimos, fundamentalmente, a que los resultados radiológicos son tenidos en cuenta, de una manera significativa, por parte del cirujano, mientras que el paciente sólo valora su resultado estético, funcional y la desaparición del dolor.




FIGURA 20-6. Dirección de la osteotomía distal metatarsiana.

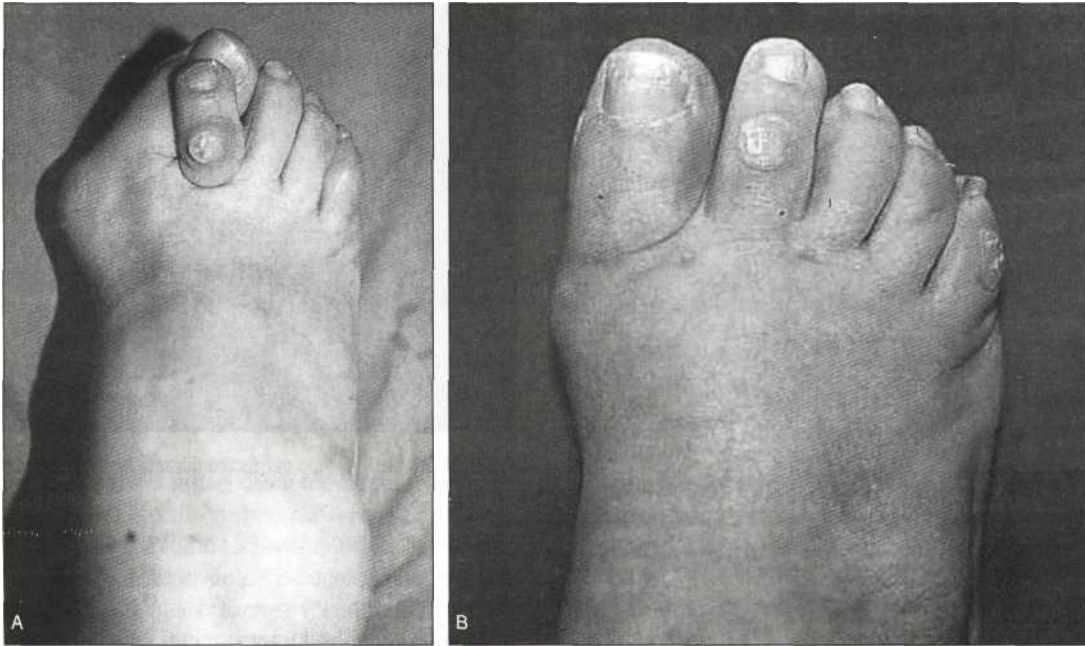


FIGURA 20-7. A) Imagen clínica preoperatoria. B) Imagen clínica postoperatoria.

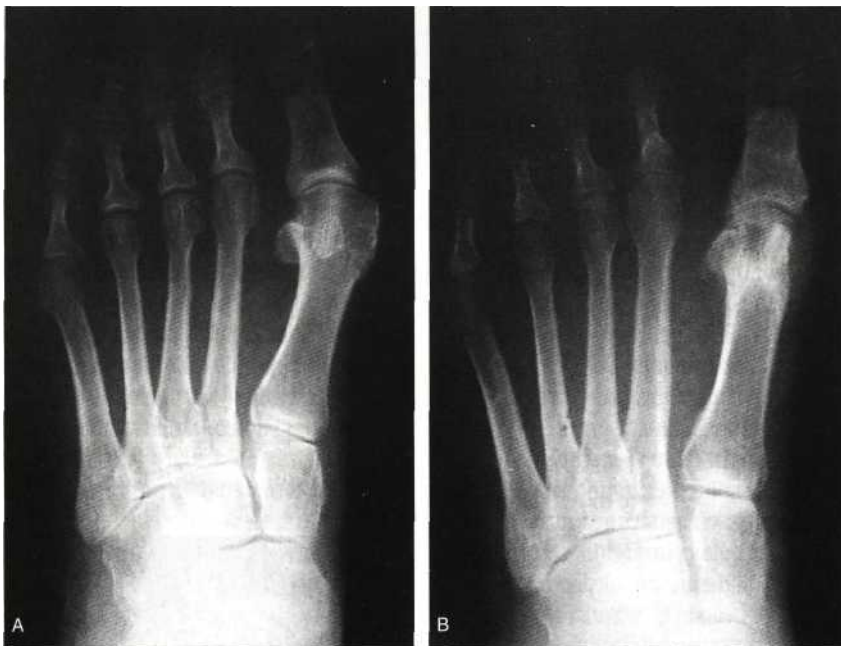

FIGURA 20-8. A) Imagen radiológica preoperatoria. B) Imagen radiológica postoperatoria.

## METATARSALGIAS

El dolor localizado en la región metatarsiana anterior, asociado a alteraciones del apoyo del antepié y objetivado por la aparición de hiperqueratosis subcapitometatarsianas, es la causa más frecuente de consulta por dolor en los pies. Los factores respon-

sables de dicha metatarsalgia son múltiples: inflamatorios, neurológicos, estáticas de propulsión, etc.

Si nos centramos en el estudio y tratamiento de estas últimas, que son las más frecuentes, tendremos en cuenta que las que afectan a los metatarsianos centrales se producen por una alteración de la longitud del metatarsiano (modificación de la fórmula metatarsiana) o bien por la alteración de la posición en

el plano craneocaudal de alguno de los metatarsianos, produciendo, en cualquiera de los dos casos, una sobrecarga de los metatarsianos afectados.

Si tras la aplicación de tratamientos médicos con medidas higienicoposturales, aplicación de ortesis que favorezcan un reparto de cargas adecuado, y medidas de reeducación funcional, no se encuentra un resultado favorable, estará indicado el tratamiento quirúrgico, que consistirá en restablecer la longitud y posición de las cabezas metatarsianas para su buen funcionamiento biomecánico.

Este restablecimiento podrá afrontarse mediante técnicas percutáneas, siendo la técnica utilizada en nuestro Servicio la de osteotomías distales metafisarias.

### Técnica quirúrgica

Con una incisión de 0,2 mm situada entre las cabezas metatarsianas, despegamos, mediante una raspa *DPR*, el periostio de la cara externa a nivel del cuello metatarsiano, y con una inclinación de aproximadamente 45° al plano del suelo, practicamos la osteotomía con una dirección de distal dorsal a plantar proximal.

No practicamos ninguna osteosíntesis de las cabezas metatarsianas, con el fin de que las mismas, al ser autorizada la carga de un modo inmediato, busquen su nivel ideal.

Practicamos como medida preventiva a la aparición de metatarsalgias por transferencia, osteotomías de los metatarsianos vecinos con el siguiente criterio: si existe una sobrecarga del segundo metatarsiano, realizaremos osteotomías del segundo y tercero; si la sobrecarga es del tercer metatarsiano, realizaremos osteotomías del segundo, tercero y cuarto; y si tenemos sobrecarga del cuarto metatarsiano, realizaremos la osteotomía del tercero y cuarto.

Hemos realizado la revisión de 42 casos intervenidos entre junio del 96 y junio del 97 con un *follow-up* medio de 2 años y 6 meses, habiendo obtenido unos resultados, tras la aplicación de los criterios de Denis (2), como siguen:

— Resultados según la valoración del paciente: muy bueno o bueno, 69 %; regular o malo, 31 %.

— Resultados según la valoración del cirujano: muy bueno o bueno, 74 %; regular o malo, 26 %.

Al igual que en el caso del hallux valgus, consideramos que esta diferencia de la valoración del resultado sucede, fundamentalmente, por la repercusión de los resultados radiológicos en la valoración del cirujano que en este caso son significativamente mejores que la pérdida del dolor que valora el paciente.

## DEDOS EN MARTILLO

Es la deformidad secundaria a un desequilibrio de la musculatura intrínseca y extrínseca del pie, caracterizada por la flexión de la articulación interfalángica proximal, extensión de la meta-

tarsofalángica y posición variable de la interfalángica distal. Clásicamente se han clasificado en dedos en cuello de cisne, en garras, en martillo propiamente dicho, en función de la posición de la interfalángica distal, pero es mucho más útil, desde el punto de vista terapéutico, el que los clasifiquemos en función de su forma de presentación, que lo dividiremos en tres grupos: *a)* flexible, *b)* semirrígido, *c)* rígido.

Al igual que decíamos en el tratamiento quirúrgico del hallux valgus, no existirá ninguna técnica quirúrgica, de las propuestas actualmente, que resuelva de un modo completo las diferentes alteraciones anatomopatológicas existentes en las múltiples presentaciones del síndrome de dedo en martillo.

Desde el punto de vista de las técnicas quirúrgicas realizadas con cirugía percutánea, nosotros disponemos de múltiples gestos que, combinados en función de las características específicas de cada caso, nos podrán dar respuesta a una solución terapéutica adecuada.

## Gestos quirúrgicos percutáneos

1. *Tenotomía de los extensores*. Por una incisión de 0,2 mm, transversal sobre la articulación metatarsofalángica, palpamos los tendones extensores que tenotomizamos de una manera completa.

2. *Capsulotomía metatarsofalángica*. Una vez seccionados los tendones extensores y ante la presencia habitual de retracción de la cara dorsal de la cápsula, procedemos a la capsulotomía, utilizando la misma vía de abordaje.

3. *Tenotomía de los flexores*. Por una incisión de 0,2 mm, localizada por vía plantar a nivel del nacimiento del dedo donde existe un cambio de la morfología de la piel plantar y digital, introducimos el bisturí hacia la base de la primera falange, donde se encuentra la vaina de los flexores, procediendo a la tenotomía de los mismos.

4. *Osteotomía de la falange proximal*. Utilizando la misma vía de abordaje, introducimos una raspa *DPR*, y posteriormente una fresa *Shannon 44 corta*, para realizar una osteotomía en la base de la falange a nivel de donde hemos realizado la tenotomía de los flexores, e intentando labrar una cuña de base inferior.

5. *Osteotomía de la falange media*. Por una incisión de 0,2 mm en la cara medial e inferior del dedo, y localizada en la diáfisis de la falange media; tras despegar el periostio, y con la fresa *Shannon 44 corta*, procedemos a realizar la osteotomía con cuña de base superior.

6. *Condílectomía de la falange proximal*. Por una incisión lateral y superior sobre la articulación interfalángica proximal, tras introducimos en la articulación, realizamos con la fresa *Shannon 44 corta* la eliminación de la mitad superior de la metafisis distal de la primera falange.

Puede sorprender al cirujano ortopédico la práctica de tenotomías completas de los extensores y los flexores, pero si bien tras la realización de las mismas se obtiene una buena cicatriza-

don de los tendones extensores, la flexión de los dedos tan necesaria para la deambulaci3n, es perfectamente compensada con la funci3n de la musculatura intrínseca del pie.

## Complicaciones

Las intervenciones de la cirugía percutánea del pie estarán reservadas a cirujanos con experiencia, tanto en cirugía tradicional como en la cirugía percutánea, ya que, como es obvio, nunca se insistirá bastante en resaltar que, a pesar de que podamos realizar estas intervenciones con una mínima incisi3n, si no somos muy precisos en nuestros gestos quirúrgicos, podemos lesionar estructuras sanas del antepié, e, incluso, si éstas son estructuras nobles, producir efectos secundarios irrecuperables o mutilantes, por lo que las indicaciones de cirugía percutánea en el pie las realizaremos siempre que podamos resolver con gestos quirúrgicos percutáneos las alteraciones anatómicas a reparar, y han de ser realizadas por manos expertas en este tipo de cirugía que, como hemos destacado, no está exenta de posibles graves complicaciones.

Las posibles complicaciones de la cirugía percutánea las podemos clasificar en distintos apartados:

1. *Complicaciones sobre las osteotomías.* La no utilizaci3n de medios de síntesis en las osteotomías lleva consigo, de una manera prácticamente sistemática, la movilizaci3n de las mismas con respecto a la posici3n que nosotros hemos dejado en el acto quirúrgico; esto que es un objetivo buscado en el tratamiento de las metatarsalgias centrales para que la cabeza metatarsiana busque su posici3n ideal tras la marcha, nos produce un efecto indeseable en el caso del tratamiento del hallux valgus, donde buscamos mantener la cabeza metatarsiana en la localizaci3n establecida en el acto quirúrgico. De los casos revisados en nuestro Servicio hemos encontrado una movilizaci3n de la osteotomía de la cabeza del primer metatarsiano en el 42 %, de los que ha sido una movilizaci3n significativa y con repercusi3n clínica, solamente en el 5 %. En ningún caso se ha presentado pseudoartrosis de la cabeza del primer metatarsiano, y solamente en dos metatarsianos centrales existi3n una pseudoartrosis tras su osteotomía.

2. *Complicaciones vasculonerviosas.* Si seguimos fielmente las vías de abordaje descritas para la cirugía percutánea del pie, no tendremos complicaciones vasculonerviosas, pero la realizaci3n de los gestos quirúrgicos y las posibles dificultades técnicas para realizar las osteotomías, etc., podrán favorecer lesiones, en primer lugar vasculares, que normalmente no tendrán la más mínima repercusi3n clínica, ya que al ser lesiones puntuales (muy directas) y no produciendo interrupci3n de las comunicaciones vasculares de la regi3n dorsal y plantar del antepié al no realizar incisiones longitudinales extensas, esta red vascular periférica compensará, de un modo eficaz, las posibles lesiones vasculares.

Por el contrario, si realizamos lesiones sobre las estructuras nerviosas, éstas no podrán ser recuperadas en la mayor parte de los casos, y tras el análisis de nuestra casuística, hemos encontrado un 30 % de modificaciones de la sensibilidad en el postoperatorio

inmediato, que se ve reducido al 7 % como secuela no recuperable de la sensibilidad cutánea, pensamos que esta disminuci3n en las secuelas sensitivas con el paso del tiempo en la cirugía percutánea se debe, fundamentalmente, a la presencia de edema y signos inflamatorios posquirúrgicos, así como a la contusi3n nerviosa producida durante la intervenci3n, que al no ser lesiones anatómicas completas, evolucionan hacia la recuperaci3n.

3. *Complicaciones por transferencia.* Incluimos en este apartado la aparici3n de alteraciones biomecánicas o morfológicas en las estructuras vecinas a las intervenidas con cirugía percutánea como consecuencia de los gestos quirúrgicos realizados; por ejemplo, en nuestra casuística de tratamiento del hallux valgus, hemos encontrado un 25 % de metatarsalgias en el 2.º y 3.º metatarsiano tras la realizaci3n de osteotomías sobre el primero, y que se produjeron por un acortamiento excesivo del mismo; igualmente hemos encontrado un 3 % de fracturas por estrés en los metatarsianos menores adyacentes a los osteotomizados.

4. *Complicaciones generales.* Dado que los pacientes son intervenidos con anestesia local y se inicia una marcha inmediata sin tener que interrumpir, habitualmente, sus actividades tras la cirugía percutánea, la presencia de flebitis se ha visto en un 1 % de los intervenidos, habiendo tenido solamente 2 casos de infecci3n en toda nuestra casuística.

## Conclusiones

Consideramos que la cirugía percutánea del pie es una buena alternativa a la cirugía tradicional (abierta) en el tratamiento de las deformidades de los pies, ya que:

1. Se produce una menor agresión, lo que condiciona un mayor confort en el postoperatorio.
2. Se produce una menor desvascularizaci3n, lo que condicionará una mejor reparaci3n tisular.
3. Se aporta injerto óseo como consecuencia de los detritus que deja la fresa al realizar el corte, comportando una mejor consolidaci3n.
4. Los resultados son estables en el tiempo, equiparándose éstos a los obtenidos con la cirugía tradicional.

#

Pero estas conclusiones a las que podemos llegar tras una experiencia de más de 1.000 casos intervenidos, se podrán cumplir, siempre que:

- a) Las indicaciones sean correctas.
- b) Dispongamos del instrumental adecuado.
- c) Hayamos adquirido la capacidad técnica suficiente.

## BIBLIOGRAFÍA

1. Bósch P, Markowski H, Rannicher V. Technik und erste Ergebnisse der Subkutanen distalen Metatarsale-I. Osteotomie. Orthopaedische Praxis 26: 51-56, 1990.
2. Denis A, Huber-Levrmeux C, Goutallier D. Notre experience del'osteoto-



- mié metatarsienne dans le traitement des metatarsalgies statiques. *Med ChirPied* 1:85-88,1984.
- Groulier PL, Cúrvale J, Prudent HP, Vedel F. Resultáis du Tratament de l'hallux valgus selon la Técnica de McBride «modifíco» avec ou sans osteotomie plialangiennic ou metatarsicenne complementaire. *Rcv Chir Orthop* 74:539-546,1988.
- Hall RN. Effective high speed cutting without the water coolant. *Oral Surg Oral Med Oral Patholog* 20:150,196 5.
- Isham S. The Reverdin-Isham Procedure for the Correction of Hallux Abducto Valgus - A Distal Metatarsal Osteotomy Procedure. *Clin Podiatr Med Sur* 8: 81-94, 1991.
- Maguan B, Monlanari M, Bragantini A, Fieschi S, Bartolozzi P. Trattamento chirurgico dell'alluce valgo con Técnica «mini-invasiva» percutánea: «Progressi in Medicina e Chirurgia del Piede». *L'alluce valgo*. Bologna: Ed. Aulo Gaggi, 1997, 91-104.
- Sarrafián SK, Ibrahim IN, Breihan IH. Ankle Foot peripheralnerve block for mid and Forefoot surgery. *Foot and Ankle* 4: 86 90,1993.
- Toepp C, Salcedo M. Closing Base Wedge Osteotomy. *Clin Podiatr Med Sur* 8:137-151,1991.
- Weber GL, Garda F. Bunioneitomy: An Analysis of a Mid-Shaft Osteotomy of the Proximal Phalanx of the Great Toe. *J Neurol Orthop Med Surg* 14: 93-99, 1993.
10. Whitc DL. Minimal Incisión Approach to Osteotomy of the Hallux. *Clin Podiatr Med Surg* 8:13-24, 1991.
11. Whitc DL. Variations of the Wilson Bunioneitomy. *Clin Podiatr Mcd Surg* 8:95-110,1991.