

Prótesis de recubrimiento en defectos osteocondrales de la rodilla. Seis años de experiencia

P.L. Ripoll, M. de Prado, J. Yelo, J. Moya Angeler

Servicio de Cirugía Ortopédica. USP Hospital San Carlos. Murcia

Correspondencia:

Dr. P.L. Ripoll

Servicio de Cirugía Ortopédica. Hospital San Carlos
c/ Miguel Hernández, 12. 30011 Murcia

Correo electrónico: ripoll@hospitalsancarlos.net

Objetivo: Presentar nuestra experiencia con las prótesis de recubrimiento en la articulación de la rodilla, para situar sus indicaciones en las lesiones osteocondrales.

Pacientes y metodología: Estudio retrospectivo de 10 pacientes intervenidos con una prótesis de recubrimiento en la rodilla (Arthrosurface HemiCAP®, Arthrosurface, EE UU), 7 hombres y 3 mujeres, con una evolución superior a 6 años, todos ellos con edades comprendidas entre los 40 y los 60 años, con una edad media de 48 años. En 6 ocasiones se intervino la rodilla derecha, y en 9 casos, el cóndilo femoral interno. En 4 ocasiones los defectos fueron consecuencia de lesiones condrales, y 6 fueron diagnosticados de osteocondritis disecante.

Resultados: La actividad actual de los pacientes era muy buena o buena en 6 de ellos. Todos efectuaban su actividad diaria "mejor que antes", y 1 de ellos realiza una actividad deportiva sin límite. En otros 2 pacientes la actividad diaria está limitada y, finalmente, otros 2 han tenido una mala evolución, que terminó con una prótesis total de rodilla.

Conclusión: Siendo selectivos, este tratamiento puede mejorar la función articular y la calidad de vida durante muchos años.

Palabras clave: Prótesis de recubrimiento. Lesiones osteocondrales. Osteítis/Osteocondritis disecante.

Los defectos o lesiones del cartílago son frecuentes: alcanzan un 50% de las artroscopias, especialmente en pacientes con más de 40 años de edad^(1,2). Un 20% de estas lesiones corresponden a lesiones de grado IV que afectan

Knee resurfacing in osteochondral defects.

Outcomes of a 6-years' experience

Aims and objectives: To report our experience with resurfacing prostheses in the knee joint so as to establish their indications in osteochondral lesions.

Patients and methods: Retrospective study of 10 patients, 7 men and 3 women (age range, 40-60 years; mean age, 48 years), who received a knee resurfacing prosthesis (Arthrosurface HemiCAP®, Arthrosurface, USA) with a follow-up of over 6 years. In 6 cases the involvement was in the right knee, and in 9, in the internal femoral condyle. Four cases were secondary to chondral lesions, and the remaining 4 had a diagnosis of dissecting osteochondritis.

Results: The current activity level of the patients was excellent or good in 6 cases. All of them carried out their daily activities "better than before", and 1 of them performs sport activities without any limitation. Everyday activities are restricted in a further 2 patients, and a further 2 had a poor evolution resulting in total prosthetic knee replacement.

Conclusion: In selected patients, this therapeutic modality may improve articular function and quality of life over many years.

Key words: Resurfacing prosthesis. Osteochondral lesions. Dissecting osteitis/osteochondritis.

a toda la profundidad del cartílago. Por otro lado, la extensión media de las lesiones del cartílago detectadas en 1.000 artroscopias fue de 2,1 cm², con un 42% de estas lesiones entre 2 y 4 cm² de superficie⁽²⁾. La mayoría de las lesiones afectan al

cóndilo femoral interno^(1,2). Linden *et al.*⁽³⁾ demostraron que un defecto condral se asocia con la artrosis, y Hughston *et al.*⁽⁴⁾ señalaron que la evolución de un defecto grande es peor, clínicamente, que la de los defectos más pequeños.

El tratamiento de las lesiones articulares ofrece gran variedad de posibilidades terapéuticas, por lo que la opción a seguir debe establecerse en función del tipo de lesión. Los factores más importantes a tener en cuenta son la edad y actividad del paciente, la profundidad de la lesión y el tamaño de la misma, además de su localización. Como tratamientos, se pueden proponer desde las perforaciones hasta los cultivos de condrocitos o los injertos, sin olvidar las prótesis. Sin embargo, en muchas ocasiones estas opciones resultan muy molestas por la edad límite del paciente o por la agresividad de la indicación propuesta. Si tuviéramos que hacer una indicación general del tratamiento de las lesiones osteocondrales en el cóndilo femoral, nos inclinamos por la mosaicoplastia, las microfracturas o cualquier técnica de ingeniería tisular en pacientes menores de 40 años; por las prótesis unicompartimentales o totales en pacientes mayores de 55 años, y dejamos un periodo ventana, entre 40 y 55 años, dependiendo de las condiciones personales del paciente, donde caben las prótesis parcelares. Pensamos en una prótesis de recubrimiento ante un paciente mayor de 40 años, con una lesión localizada de grados III y IV, que ha tenido tratamientos previos conservadores sin obtener respuesta, con una articulación sin signos degenerativos. Este paciente sería candidato a una prótesis total o parcial.

Las prótesis parciales de recubrimiento son una opción conservadora. Mantienen la congruencia articular con un anclaje estable, están fabricadas de materiales muy utilizados, como son el cromo-cobalto para la superficie protésica y el titanio para el anclaje, y están diseñadas para ser utilizadas en diversas articulaciones^(5,6). Se ofrecen múltiples opciones geométricas, según la zona articular, y se adaptan a la geometría articular de cada paciente, evitando resaltes, y los cambios de radio y de los ejes de rotación. Además, preservan la mayor cantidad de hueso posible y mantienen la tensión anatómica de las partes blandas. Constituyen una opción que no cierra la posibilidad de otro tipo de prótesis posteriores.

Presentamos nuestra experiencia con las prótesis de recubrimiento en la articulación de la

rodilla, a largo plazo, con el objeto de situar sus indicaciones y posibilidades en las lesiones osteocondrales.

PACIENTES Y METODOLOGÍA

Presentamos un estudio retrospectivo de 10 pacientes intervenidos con una prótesis de recubrimiento en la rodilla (Arthrosurface HemiCAP®, Arthrosurface, EE UU), 7 hombres y 3 mujeres, con una evolución superior a 6 años, todos ellos con edades comprendidas entre 40 y 60 años, con una edad media de 48 años. En 6 ocasiones correspondieron a la rodilla derecha, y en 9 casos se encontraron en el cóndilo femoral interno. Cuatro de los pacientes intervenidos habían sido sometidos a intervenciones previas; en 2 casos se habían efectuado microfracturas, y en los 4 se inyectó plasma rico en plaquetas.

Los pacientes intervenidos en la rodilla fueron en 4 ocasiones, como consecuencia de lesiones condrales de grado III descubiertas en exploraciones artroscópicas, y 6 pacientes fueron diagnosticados de osteocondritis disecante; 1 de ellos había sido intervenido de una osteocondritis disecante 19 años antes.

A todos los pacientes se les realizó una exploración clínica, así como radiografías ántero-posteriores y sagitales, y se confirmó el diagnóstico con la resonancia magnética nuclear (RMN) prequirúrgica. En todos los controles se solicitaron RMN, y a todos los pacientes se les ha efectuado una RMN en la última revisión. Se les realizó la valoración funcional (KOOS, escala de evaluación de la gonartrosis de la rodilla, del inglés *knee osteoarthritis outcome score*), antes de la cirugía y en la última revisión.

Las prótesis de rodilla se introdujeron por vía artroscópica, lo que facilitó la recuperación. La técnica quirúrgica requiere la colocación del marcador sobre la lesión de forma perpendicular para colocar la prótesis correctamente y adaptarla al radio femoral sin resaltes. Con la fresa se quitó el tejido cartilaginoso, procurando dejar unos bordes nivelados y limpios para que la prótesis parcelar quedara perfectamente integrada y en contacto con cartílago sano. Una vez efectuada la marca y la cavidad cartilaginosa, se procedió a la colocación del anclaje.

Presentamos la evolución de 10 casos y la encuesta de valoración funcional antes de la cirugía y en el momento de la revisión.

RESULTADOS

La actividad actual de los pacientes era muy buena o buena en 6 de ellos. Todos efectuaban su actividad diaria "mejor que antes", y 1 de ellos realiza una actividad deportiva sin límite. En otros 2 pacientes la actividad diaria está limitada y, finalmente, otros 2 han tenido una mala evolución que terminó con una prótesis total de rodilla.

En la escala KOOS se apreció una mejoría funcional de la articulación de la rodilla (Tablas 1-5). La mayoría de los pacientes obtuvieron mejoría en lo relativo al dolor, la sintomatología, las actividades cotidianas, las actividades deportivas y la calidad de vida. En los 8 pacientes no reintervenidos no apreciamos complicaciones ni alteraciones de la prótesis de recubrimiento ni del cartílago que la rodea (Figuras 1 y 2).

Tabla 1		
SINTOMATOLOGÍA ANTES Y DESPUÉS DE LA CIRUGÍA		
	No	Sí
S1: ¿se le hincha la rodilla?		
Antes	4	6
Después	3	7
S2: ¿siente crujidos, chasquidos u otros ruidos articulares?		
Antes	2	8
Después	7	3
S3: al moverse, ¿siente pérdida de la estabilidad o bloqueos?		
Antes	6	4
Después	8	2
S4: ¿puede estirar la rodilla?		
Antes	2	8
Después	1	9
S5: ¿puede doblar completamente la rodilla?		
Antes	6	4
Después	3	7

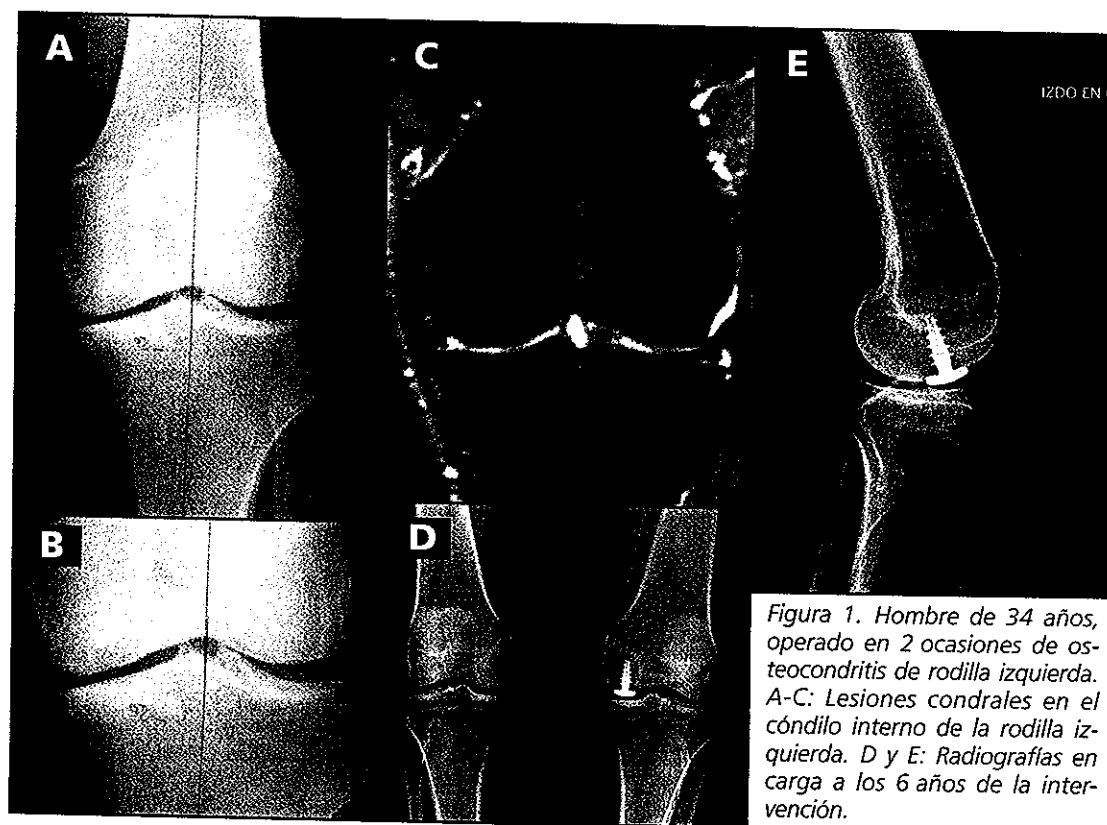


Figura 1. Hombre de 34 años, operado en 2 ocasiones de osteocondritis de rodilla izquierda. A-C: Lesiones condrales en el cóndilo interno de la rodilla izquierda. D y E: Radiografías en carga a los 6 años de la intervención.

Tabla 2

¿COMO HA SIDO EL DOLOR DE LA RODILLA, EN LOS ÚLTIMOS 7 DÍAS, AL REALIZAR LAS SIGUIENTES ACTIVIDADES?

	Nulo	Mensual	Semanal	Diario	Continuo
P1: ¿cómo ha sido de seguido el dolor de la rodilla?					
Antes			1	7	2
Después	2	4	2	1	1
	Nulo	Leve	Moderado	Intenso	Muy intenso
P2: girar/impulsarse sobre la rodilla					
Antes			2	6	2
Después	2	4	2	1	1
P3: estirar completamente la rodilla					
Antes		2	2	4	2
Después	5	2	2	1	
P4: doblar completamente la rodilla					
Antes		1	3	4	2
Después	3	3	2	2	
P5: al caminar, en una superficie plana					
Antes		1	2	5	2
Después	3	3	2	1	1
P6: al subir o bajar escaleras					
Antes		1	2	5	2
Después	3	3	2	1	1
P7: por la noche, mientras duerme					
Antes	1	2	4	2	1
Después	5	3	1	1	
P8: al estar sentado o recostado					
Antes	1	3	3	2	1
Después	6	2	1	1	
P9: al estar de pie					
Antes		3	4	2	1
Después	4	3	1	1	1

DISCUSIÓN

El objetivo de las prótesis de recubrimiento parcial es eliminar el dolor, y conseguir un retorno rápido a la vida diaria y laboral, sin comprometer el futuro. Diferentes estudios biomecánicos han establecido que el defecto osteocondral no tratado aumenta las presiones de contacto al-

rededor de la lesión⁽⁷⁻⁹⁾. Ésta puede ser una de las razones de que se produzca un proceso degenerativo progresivo^(9,10). Mientras que los defectos pequeños pueden repararse, las lesiones mayores prosiguen con una reabsorción de las paredes óseas del defecto, la formación de una lesión cavitaria y el colapso del cartílago articular adyacente y del hueso subcondral, sin

Tabla 3

RESULTADO ANTES Y DESPUÉS DE LA CIRUGÍA AL REALIZAR LAS SIGUIENTES ACTIVIDADES					
	Nulo	Leve	Moderado	Grave	Muy grave
A1: al bajar escaleras					
Antes		1	3	4	2
Después	4	3	1	1	1
A2: al subir escaleras					
Antes		2	4	2	2
Después	3	3	2	1	1
A3: al levantarse después de estar sentado					
Antes		2	3	3	2
Después	5	2	1	1	1
A4: al estar de pie					
Antes		2	3	3	2
Después	4	2	2	1	1
A5: al agacharse o recoger algo del suelo					
Antes		2	3	3	2
Después	3	3	2	1	1
A6: al caminar en una superficie plana					
Antes		1	3	4	2
Después	4	2	2	1	1
A7: al subir o bajar de un coche					
Antes		2	3	3	2
Después	4	2	2	1	1
A8: al ir de compras					
Antes		1	3	4	2
Después	3	3	2	1	1
A9: al ponerse los calcetines o las medias					
Antes		2	3	3	2
Después	3	4	1	1	1
A10: al levantarse de la cama					
Antes		2	3	3	2
Después	3	3	2	1	1
A11: al quitarse los calcetines o las medias					
Antes	1	2	4	2	1
Después	3	3	2	1	1
A12: estando acostado, al dar la vuelta en la cama, manteniendo la rodilla en una posición fija					
Antes		3	4	2	1
Después	4	3	1	1	1

Tabla 3 (cont.)					
RESULTADO ANTES Y DESPUÉS DE LA CIRUGÍA AL REALIZAR LAS SIGUIENTES ACTIVIDADES					
	Nulo	Leve	Moderado	Grave	Muy grave
A13: al entrar o salir de la bañera o ducha					
Antes		2	3	3	2
Después	4	2	2	1	1
A14: al estar sentado					
Antes		2	3	3	2
Después	5	3	1	1	
A15: al sentarse o levantarse del inodoro					
Antes	1	2	3	2	1
Después	5	2	2	1	
A16: trabajos pesados de la casa (mover objetos pesados, fregar el suelo, etc.)					
Antes		2	3	4	1
Después	2	4	2	1	1
A17: trabajos ligeros de la casa (cocinar, barrer, etc.)					
Antes	2	2	3	2	1
Después	4	3	1	1	1

Tabla 4					
RESULTADO ANTES Y DESPUÉS DE LA CIRUGÍA AL REALIZAR LAS SIGUIENTES ACTIVIDADES DEPORTIVAS Y RECREATIVAS					
	Nulo	Leve	Moderado	Grave	Muy grave
SP1: ponerse en cuclillas					
Antes		1	2	5	2
Después	2	3	3	1	1
SP2: correr					
Antes		2	2	4	2
Después	3	3	2	1	1
SP3: saltar					
Antes		1	3	3	3
Después	1	3	3	2	1
SP4: girar/impulsarse sobre la rodilla afectada					
Antes		1	2	4	3
Después	2	2	3	2	1
SP5: arrodillarse					
Antes		1	3	3	3
Después	2	3	3	1	1

olvidar los daños en el cartílago del hueso de contacto^(9,10).

La solución para muchos pacientes, en el caso de la rodilla, puede ser una prótesis total

o unicompartmental. Sin embargo, en ocasiones puede estar indicada la prótesis de recubrimiento, que permite una vida normal sin alterar la cinemática articular y sin impedir tratamien-

Tabla 5

RESULTADO ANTES Y DESPUÉS DE LA CIRUGÍA AL PREGUNTAR SOBRE ASPECTOS RELACIONADOS CON LA CALIDAD DE VIDA					
	Nulo	Leve	Moderado	Grave	Muy grave
Q1: ¿cómo es de consciente del problema de su rodilla?					
Antes			2	5	3
Después	3	3	2	1	1
Q2: ¿ha modificado su estilo de vida para evitar actividades que podrían dañar su rodilla?					
Antes		1	3	4	2
Después	1	4	2	2	1
Q3: ¿está preocupado por la falta de seguridad en su rodilla?					
Antes		2	2	3	3
Después	2	3	2	2	1
Q4: en general, ¿cuántas dificultades le crea su rodilla?					
Antes		1	2	3	4
Después	3	3	2	1	1

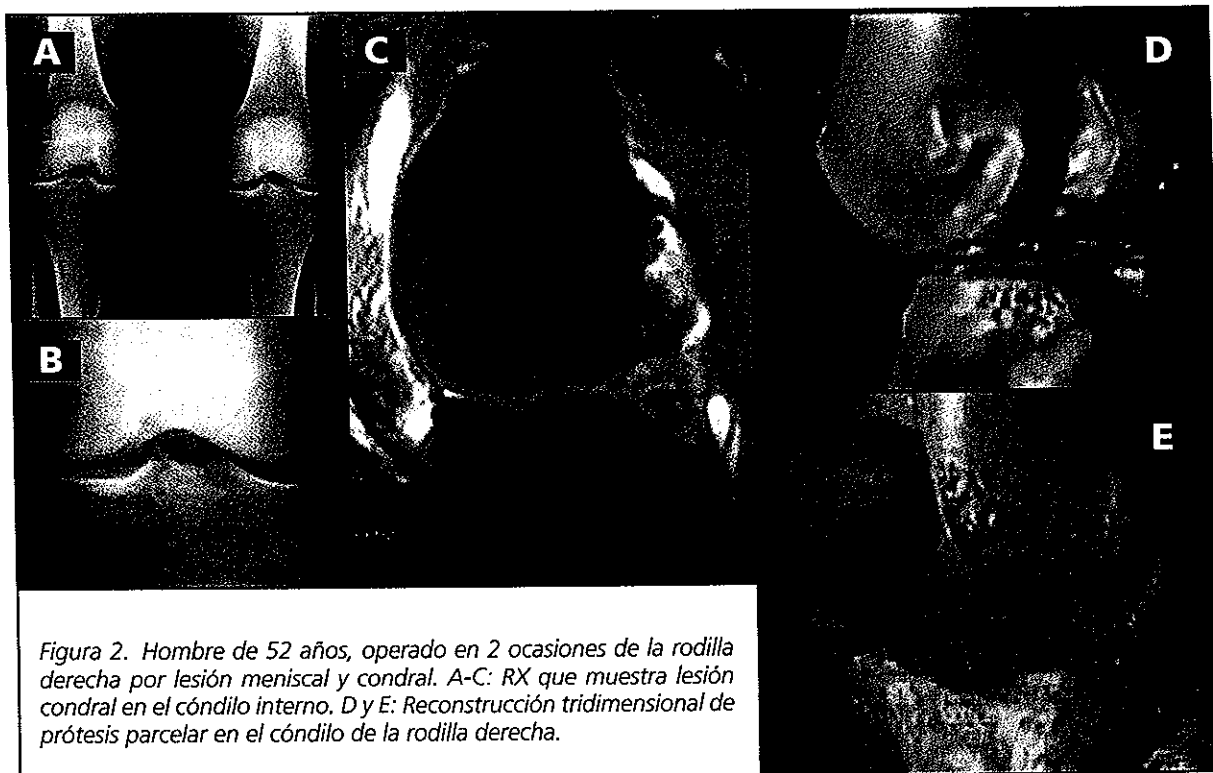


Figura 2. Hombre de 52 años, operado en 2 ocasiones de la rodilla derecha por lesión meniscal y condral. A-C: RX que muestra lesión condral en el cóndilo interno. D y E: Reconstrucción tridimensional de prótesis parcelar en el cóndilo de la rodilla derecha.

BIBLIOGRAFÍA

1. Curl WW, Krome J, Gordon ES, Rushing J, Smith BF, Poehling GG. Cartilage injuries: a review of 31,516 knee arthroscopies. *Arthroscopy* 1997; 13: 456-60.
2. Hjelte K, Sohlhelm E, Strand T, Muri R, Brittberg M. Articular cartilage defects in 1,000 knee arthroscopies. *Arthroscopy* 2002; 18: 730-4.
3. Linden B. Osteochondritis dissecans of the femoral condyles: a long-term follow-up study. *J Bone Joint Surg Am* 1977; 59: 769-76.
4. Hughston JC, Hergrenroeder PT, Courtenay BG. Osteochondritis dissecans of the femoral condyles. *J Bone Joint Surg Am* 1977; 59: 769-76.
5. Burks JB. Implant arthroplasty of the first metatarsalphalangeal joint. *Clin Podiatr Med Surg* 2006; 23: 725-31.
6. Cannon A, Stolley M, Wolf B, Amendola A. Patellofemoral resurfacing arthroplasty: literature review and description of a novel technique. *Iowa Orthop J* 2008; 28: 42-8.
7. Brown TD, Pope DF, Hale JE, Buckwalter JA, Brand RA. Effects of osteochondral defect size on cartilage contact stress. *J Orthop Res* 1991; 9: 559-67.
8. Guettler JH, Demetropoulos CK, Yang KH, Jurist KA. Osteochondral defects in the human knee: influence of defect size on cartilage rim stress and load redistribution to surrounding cartilage. *Am J Sports Med* 2004; 32: 1451-8.
9. Hodge WA. Vitallium-mold arthroplasty of the knee. A case report with 30-year follow-up study. *J Arthroplasty* 1991; 6: 195-7.
10. Convey FR, Akesson WH, Keown GH. The repair of large osteochondral defects. An experimental study in horses. *Clin Orthop Relat Res* 1972; 82: 253-62.

tos posteriores más definitivos. El problema que causan estas prótesis es el daño que pueden causar sobre el cartilago sano con el que están en contacto y, sobre todo, con el cartilago de la superficie articular contraria.

Después de un año del implante en necropsias, no se vieron alteraciones en el tejido sano⁽¹¹⁾. El cartilago alrededor de la prótesis era normal, y se encontraron erosiones focales y daños muy localizados sobre el menisco. La superficie tibial estaba intacta y presentaba pocas erosiones.

Shewman et al.⁽¹²⁾ analizaron la presión de contacto fémoro-patelar, el área y la fuerza de la superficie articular intacta, después de crear un defecto troclear profundo y después de colocar una prótesis de recubrimiento (Arthrosurf HemisCap®), con flexiones seriadas a 45°, 60° y 75°. En el defecto sin tratar, la carga sobre los bordes y los picos de contacto fueron mucho mayores en la periferia; el defecto condral aumenta las fuerzas de contacto de 13 N a 18 N ($p < 0,01$), y el pico de presión de 23 a 31 kg/cm² ($p < 0,02$), en comparación con la superficie intacta. Por su parte, la prótesis de recubrimiento alcanzaba valores del 85% con relación al estado normal.

También es difícil que la colocación de un implante osteocondral se adapte exactamente a la superficie articular. El análisis biomecánico después de colocar un implante osteocondral también aumenta los picos de tensión del tejido

do cartilaginoso adyacente⁽¹³⁾. Esto ha sido estudiado por diferentes autores, y los resultados obtenidos no son concluyentes. Mientras Koh et al.⁽¹⁴⁾ encuentran aumentos del 23% en comparación con la misma situación sin tratamiento, Raimondi et al.⁽¹⁵⁾ y Nelson et al.⁽¹⁶⁾ no encontraron esas elevaciones.

Moros y Ahmad⁽¹⁷⁾ utilizaron una prótesis de recubrimiento (Arthrosurf HemisCap®) en la cabeza humeral en un paciente de 50 años de edad que había presentado luxaciones recidivantes de húmero y que había sido intervenido 10 años antes. Presentaba una lesión de Hill-Sachs y una lesión de Bankart. Para los autores, este tipo de prótesis tiene la ventaja de resolver la lesión de Hill-Sachs y solucionar la lesión cartilaginosas al tiempo que preserva el resto de la articulación.

Los resultados obtenidos en la articulación de la rodilla y nuestra experiencia en otras articulaciones (cadera y primera metatarso-falángica) nos llevan a indicar las prótesis parcelares en las lesiones osteocondrales profundas de pacientes jóvenes y activos para los que ya no están aconsejados tratamientos con microfracturas e ingeniería tisular pero para los que fuera muy pronto para plantearse una prótesis total o unicompartmental de rodilla, siempre que no existieran otras lesiones ni factores de riesgo asociados. Siendo selectivos, este tratamiento puede mejorar la función articular y la calidad de vida durante muchos años.

11. Kirker-Head CA, Van Sickle DC, Ek SW, McCool JC. Safety of, and biological and functional response to, a novel metallic implant for the management of focal full-thickness cartilage defects: Preliminary assessment in an animal model out to 1 year. *J Orthop Res* 2006; 24: 1095-108.
12. Provencher M, Ghodadra NS, Verma NN, Cole BJ, Zaire S, Shewman E, Bach BR Jr. Patellofemoral kinematics after limited resurfacing of the trochlea. *J Knee Surg* 2009; 22: 310-6.
13. Becher C, Huber R, Thermann H, Paessler HH, Skrbensky G. Effects of a contoured articular prosthetic device on tibiofemoral peak contact pressure: a biomechanical study. *Knee Surg Sports Traumatol Arthrosc* 2008; 16: 56-63.
14. Koh JL, Kowalski A, Lautenschlager E. The effect of angled osteochondral grafting on contact pressure: a biomechanical study. *Am J Sports Med* 2006; 34: 116-9.
15. Raimondi MT, Pietrabissa R. Contact pressures at grafted cartilage lesions in the knee. *Knee Surg Sports Traumatol Arthrosc* 2005; 13: 444-50.
16. Nelson BH, Anderson DD, Brand RA, Brown TD. Effect of osteochondral defects on articular cartilage. Contact pressures studied in dog knees. *Acta Orthop Scand* 1988; 59: 574-9.
17. Moros C, Ahmad CS. Partial humeral head resurfacing and Latarjet coracoid transfer for treatment of recurrent anterior glenohumeral instability. *Orthopaedics* 2009 Aug; 32 (8).